

# Сунитиниб при нейроэндокринных опухолях поджелудочной железы. Клинический случай

**А.А. Маркович**<sup>✉1</sup>, e-mail: a-markovich@yandex.ru

**А.А. Кузнецова**<sup>1</sup>, e-mail: misuenno@gmail.com

**Е.Л. Дронова**<sup>1</sup>, e-mail: dr.kated@gmail.com

**Г.С. Емельянова**<sup>2</sup>, e-mail: docgalina@mail.ru

<sup>1</sup> Национальный медицинский исследовательский центр онкологии имени Н.Н. Блохина; 115478, Россия, Москва, Каширское шоссе, д. 24

<sup>2</sup> Московский государственный медико-стоматологический университет имени А.И. Евдокимова; 127473, Россия, Москва, ул. Делегатская, д. 20, стр. 1

## Резюме

Представлено описание редкого клинического случая. У пациента 33 лет с нейроэндокринной опухолью (НЭО) G2 поджелудочной железы выявлено прогрессирующее заболевание через 1,5 месяца после оперативного лечения в виде множественных метастазов в печень, лимфатические узлы гепатодуоденальной связки и забрюшинного пространства. Назначена таргетная терапия пероральным ингибитором протеинкиназ сунитинибом в дозировке 37,5 мг ежедневно и биотерапия препаратом из группы аналогов соматостатина ланреотидом, который используется в виде ежемесячных подкожных инъекций. После 12 месяцев лечения зафиксирован частичный эффект в виде уменьшения всех ранее выявленных метастатических очагов. После 17 месяцев совместного применения двух препаратов, зафиксирован полный лечебный эффект по данным магнитно-резонансной терапии (МРТ). На настоящий момент пациент продолжает лечение в течение 25 месяцев. Полная регрессия метастатических очагов сохраняется в течение 8 месяцев. Показана возможность повышения противоопухолевой эффективности при использовании комбинации таргетной терапии и аналогов соматостатина. Совместное применение сунитиниба и ланреотида имеет выраженный противоопухолевый эффект в первой линии лекарственной терапии для высокодифференцированных НЭО поджелудочной железы и переносится без значимой токсичности. При длительном лечении удобство применения и доступность необходимой дозировки перорального препарата Сунитиниб-Натив и готовой инъекционной формы в виде депо позволяют сохранять привычный образ жизни, профессиональную деятельность и существенно не влияют на качество жизни пациентов. Необходимо продолжение исследования данной схемы лекарственной терапии первой линии для НЭО поджелудочной железы в рамках клинических протоколов.

**Ключевые слова:** нейроэндокринная опухоль, рецепторы соматостатина, сунитиниб, таргетная терапия, ланреотид

**Для цитирования:** Маркович А.А., Кузнецова А.А., Дронова Е.Л., Емельянова Г.С. Сунитиниб при нейроэндокринных опухолях поджелудочной железы. Клинический случай.

**Конфликт интересов:** авторы заявляют об отсутствии конфликта интересов.

## Abstract

### Keywords:

### For citation:

**Conflict of interest:** The authors declare no conflict of interest.

## ВВЕДЕНИЕ

Нейроэндокринные опухоли (НЭО) поджелудочной железы (ПЖ) являются гетерогенной группой опухолей. Тактика лечения зависит от морфологического подтипа опухоли, клинического течения заболевания, ранее проведенного лечения. В настоящий момент в лекарственной терапии диссеминированных НЭО ПЖ используется биотерапия, иммунотерапия, цитостатическая терапия, а также таргетная терапия сунитинибом и эверолимусом.

Сунитиниб – пероральный ингибитор протеинкиназ. Препарат необратимо блокирует киназы, ассоциированные с ростом, пролиферацией и метастазированием, включая KIT (рецептор фактора стволовых клеток), PDGFR- $\alpha$  и  $-\beta$  (рецепторы тромбоцитарного фактора роста), VEGFR 1–3 (рецепторы фактора роста сосудистого эндотелия), рецептор к fms-подобной тирозинкиназе-3 (FLT) и рецептор, кодируемый протонкогеном RET (рецептор нейротрофического глиального фактора) [1]. Сунитиниб обладает противоопухолевым и антиангиогенным эффектом.

В 2008 г. Veauumont и соавт. представили результаты исследования 2 фазы, в котором у 80% пациентов с НЭО ПЖ, получавших лечение сунитинибом, зарегистрирована стабилизация болезни. Медиана времени до прогрессирования (ВДП) составила 40 недель, годовая выживаемость – 82,8% [2].

В 2011 г. Raymond и соавт. представили результаты многонационального рандомизированного плацебо-контролируемого исследования 3 фазы [3], в котором пациенты с диссеминированными или неоперабельными НЭО ПЖ G1-2 получали сунитиниб в дозе 37,5 мг внутрь ежедневно или плацебо. У пациентов, получавших сунитиниб, выявлено статически значимое увеличение ВБП (11,4 месяца против 5,5), а также общей выживаемости (9 смертей против 21). На основании этого исследования в 2010 и 2011 гг. препарат был зарегистрирован для диссеминированных или неоперабельных НЭО ПЖ в Европе и США, а в 2013 г. – и в РФ в режиме 37,5 мг внутрь ежедневно [4, 5].

В 2018 г. Raymond и соавт. [6, 7] подтвердили результаты 3 фазы в исследовании 4 фазы у пациентов с прогрессирующими неоперабельными НЭО ПЖ G1-2. Медиана ВБП у пациентов, получавших сунитиниб в дозе 37,5 мг в день ежедневно, составила 13,2 месяца, а частота объективных ответов – 24,5%.

Для НЭО ЖКТ и ПЖ характерна экспрессия 5 подтипов рецепторов соматостатина (SSTR 1-5), среди них наиболее значимые – SSTR 2 и 5 типа [8]. SSTR 2 типа экспрессируются исключительно на мембране клеток, тогда как SSTR 1, 3 и 5 расположены внутриклеточно [9]. SSTR участвуют в регуляции индукции клеточного цикла, апоптоза, модуляции ангиогенеза и иммунной системы, высвобождении биологически активных веществ [10].

Аналоги соматостатина (АС) являются антисекреторными препаратами, использующимися в качестве первой линии лечения при гормонально активных нейроэн-

докринных опухолях [11]. Кроме того, АС обладают антипролиферативной активностью за счет блокирования пути PI3K/Akt и GSK3 $\beta$  и активации протеинтирозинфосфатаз [8].

Противоопухолевая активность АС была оценена в двух проспективных рандомизированных плацебо-контролируемых исследованиях в последние годы. В исследовании PROMID [12] пациенты с высокодифференцированными НЭО в одной из групп получали терапию октреотидом ЛАП по 30 мг каждые 4 недели, в другой – плацебо. ВБП у пациентов, получавших АС, была значительно больше по сравнению с группой плацебо (14,3 месяца против 6 месяцев; HR 0,34;  $p = 0,000072$ ).

В исследовании III фазы CLARINET [13] пациенты с нефункциональным НЭО ЖКТ G1-2, положительным в отношении соматостатиновых рецепторов, с Ki-67 < 10% были рандомизированы в 2 группы: в одной из них пациенты получали ланреотид 120 мг каждые 4 недели, в другой – плацебо. В группе, получавшей ланреотид, отмечено увеличение длительности ВБП – 65,1% в группе ланреотидов через 24 месяца против 33% в группе плацебо (HR 0,47;  $p < 0,001$ ).

В ряде клинических исследований отмечено увеличение ВБП при проведении комбинированной терапии аналогами соматостатина и таргетными препаратами – увеличение МВБП до 16–33 месяцев против 11 месяцев у пациентов, получавших монотерапию эверолимусом [14–16].

## КЛИНИЧЕСКОЕ НАБЛЮДЕНИЕ

Пациент В., 33 года, в сентябре 2017 г. обратился в научно-консультативное отделение НМИЦ онкологии им. Н.Н. Блохина.

Из анамнеза известно, что пациент длительное время наблюдался по месту жительства с диагнозом «Хронический панкреатит». 03.05.17 отмечено усиление болевого синдрома в верхних отделах живота. При обследовании по данным УЗИ заподозрена опухоль перешейка-тела поджелудочной железы. Проведены обследования: МРТ и радионуклидное исследование ОФЭТ-КТ с  $^{111}\text{In}$ -октреотидом. В теле поджелудочной железы выявлена солидная округлая опухоль 42 x 41 x 32 мм. 29.05.19 выполнена пункционная биопсия опухоли под УЗИ-наведением. При патологогистологическом исследовании и иммуногистохимическом исследовании (ИГХ) верифицирована нейроэндокринная опухоль (глиоканома) G2 (ki67-20%).

19.06.2017 выполнено оперативное вмешательство в объеме робот-ассистированной резекции поджелудочной железы, спленэктомия, лимфаденэктомия D2.

В сентябре 2017 г. пациент направлен в научно-консультативное отделение НМИЦ онкологии им. Н.Н. Блохина для дообследования и определения дальнейшей тактики лечения. Проведено комплексное обследование:

■ При пересмотре гистологических препаратов подтвержден диагноз нейроэндокринной опухоли G2, в 3 из 17 лимфатических узлах выявлены метастазы.

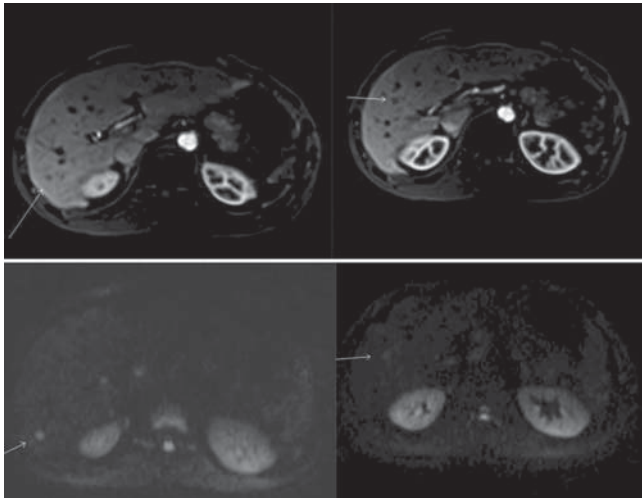
■ С целью уточнения диагноза и степени злокачественности выполнено ИГХ с антителами к СК18, хромогранину А, синаптофизину, *ki67*: В клетках опухоли выявлена диффузная экспрессия СК18, к хромогранину А, синаптофизину. Индекс *ki67* в опухоли составил 11%, в метастазе – 20%.

■ В анализах крови отмечено повышение уровня серотонина до 2 норм – 422,1 нг/мл (норма до 200), повышение глюкагона до 506 пг/мл (норма до 400), уровень хромогранина А и соматостатина был в норме 32,8 нг/мл и 225 пг/мл соответственно. Клинических признаков карциноидного синдрома не отмечено.

■ Учитывая маркерный рост, проведено МРТ брюшной полости с внутривенным усилением, при котором выявлены множественные метастазы в печень: в S5, S6 и S7 2 метастаза до 0,6 см. В гепатодуоденальной связке, забрюшинном пространстве определены увеличенные до 1,7 x 1,3 см лимфатические узлы (рис. 1).

● **Рисунок 1.** Метастазы в печень по данным МРТ в сентябре 2017 г.

● **Figure 1.**



На основании полученных данных установлен диагноз «Нейроэндокринная опухоль (глюкагонома) G2 тела поджелудочной железы T3N1M0. Состояние после робот-ассистированной дистальной резекции поджелудочной железы от 19.06.17. Прогрессирование: множественные метастазы в печень, метастазы в лимфатические узлы гепатодуоденальной связки, забрюшинного пространства. Карциноидный синдром». Рекомендовано проведение таргетной терапии сунитинибом по 37,5 мг внутрь ежедневно совместно с терапией аналогами соматостатина. В сентябре 2017 г. начата таргетная терапия сунитинибом (Сунитиниб-Натив) по 37,5 мг ежедневно и терапия аналогами соматостатина – ланреотид (Соматулин Аутожель) 120 мг п/к 1 раз в 28 дней. На фоне лечения значимой токсичности не отмечено.

В январе 2018 г., после 3 месяцев лечения, проведено контрольное обследование:

■ Выполнено МРТ органов брюшной полости с в/в контрастированием. Выявлена разнонаправленная динамика ранее выявленных метастазов: S7 – уменьшение до 0,7 см (ранее до 0,8 см), в S5/6 – увеличение до 0,8 см (ранее до 0,6 см). В гепатодуоденальной связке, забрюшинном пространстве определены лимфатические узлы, размеры которых незначительно увеличились на 0,1–0,2 см, наиболее крупный до 2,0 x 1,2 см. Рентгенологическая картина расценена как стабилизация.

■ Отмечена нормализация уровня серотонина до 194,7 нг/мл, уровень хромогранина А составил 43,8 нг/мл (норма).

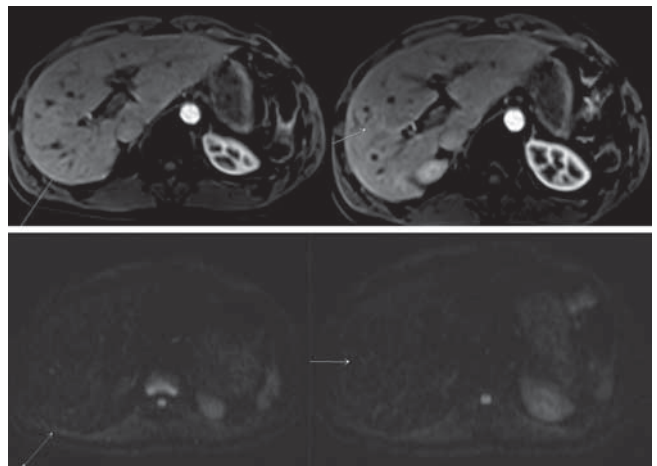
Учитывая нормализацию уровня серотонина, стабилизацию заболевания по данным МРТ, рекомендовано продолжить терапию по прежней схеме с оценкой динамики каждые 3 месяца

При очередном контрольном обследовании в мае 2019 г. отмечена положительная динамика в виде некоторого уменьшения всех ранее выявленных очагов, в связи с чем терапия сунитинибом и ланреотидом была продолжена.

При контрольном обследовании в октябре 2018 г., после 12 месяцев применения препаратов, зарегистрирован частичный эффект по МРТ органов брюшной полости с в/в контрастом: метастаз в S5-6 печени уменьшился с 0,7 до 0,5 см, в гепатодуоденальной связке и забрюшинно сохраняются единичные лимфатические узлы до 1,3 x 0,7 (уменьшились с 1,5 x 1,1 см). Рентгенологическая картина соответствует частичному эффекту. Сохраняется повышенный уровень глюкагона – 521 пг/мл (норма до 400) (рис. 2).

● **Рисунок 2.** По данным МРТ в октябре 2018 г. очаги определялись крайне неотчетливо (при ретроспективной оценке)

● **Figure 2.**



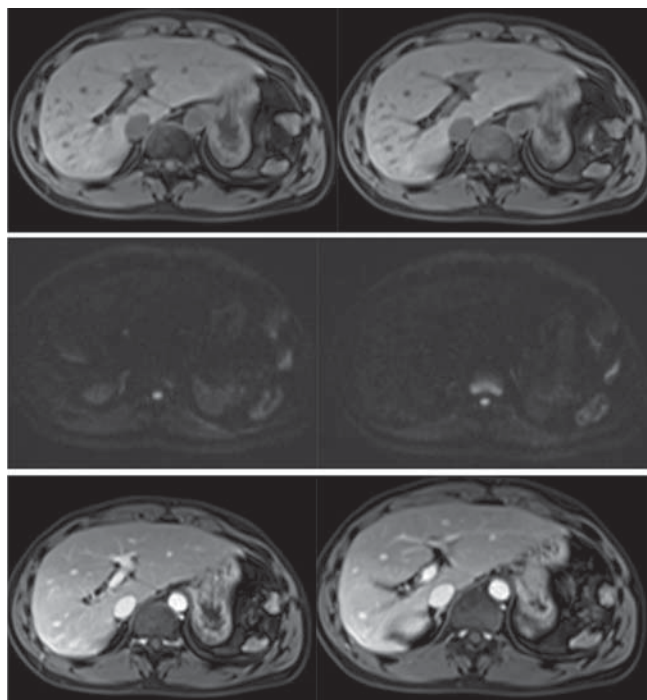
Учитывая полученный частичный эффект, продолжена таргетная терапия препаратом Сунитиниб-Натив 37,5 мг/сут и терапия ланреотидом 120 мг в 28 дней.

После 17 месяцев применения препаратов по данным МРТ брюшной полости в марте 2019 г. зарегистрирован

полный эффект: МРТ органов брюшной полости с в/в контрастом: паренхима обеих долей печени представляется однородной, без явных очаговых образований на T1- и T2-томограммах и при в/в контрастировании в различные фазы исследования. Увеличенных забрюшинных лимфатических узлов не отмечено. Рентгенологический – полный эффект (рис. 3). По данным контрольных анализов крови хромогранин А – 28 нг/мл (норма), серотонин – 300 нг/мл (норма до 200).

● **Рисунок 3.** В марте 2019 г. очаги в печени перестали определяться

● **Figure 3.**



В настоящее время пациент продолжает лечение препаратом Сунитиниб-Натив 37,5 мг ежедневно и ланреотидом 120 мг п/к 1 раз в 28 дней, более 2 лет без прогрессирования, учитывая сохраняющиеся биохимические признаки карциноидного синдрома и отсутствие каких-либо видов значимой токсичности. Качество жизни пациент оценивает как удовлетворительное, в полном объеме продолжая свою профессиональную деятельность. Терапия по данной схеме будет продолжена.

Для оценки распространенности планируется проведение контрольной МРТ органов брюшной полости с внутривенным контрастированием, определение уровня хромогранина А, серотонина, глюкагона.

## ОБСУЖДЕНИЕ

Радионуклидное исследование с рецептор-специфическим радиофармацевтическим препаратом (РФП)  $^{111}\text{In}$ -октреотидом обладает высокой диагностической эффективностью для НЭО с гиперэкспрес-

сией рецепторов соматостатина на поверхности клеток. Это позволяет использовать методы радионуклидной диагностики для функциональной визуализации НЭО, оценки жизнеспособности опухолевых тканей и количественной оценки биологической активности [10] и рецепторного статуса опухоли, что предопределяет возможность и эффективность последующего применения аналогов соматостатина в случае наличия карциноидного синдрома либо опухолевой прогрессии.

Ключевым значением иммуногистохимического исследования НЭО является определение уровня пролиферативной активности клеток опухоли и/или метастаза с учетом индекса Ki-67, который коррелирует с агрессивностью процесса и важен для оценки лекарственной чувствительности новообразования. Данный показатель важно определять не только в первичной опухоли, но и в процессе опухолевой прогрессии, так как была показана гетерогенность НЭО и отличительная особенность наличия различной степени злокачественности в первичном очаге и очагах метастатического поражения.

Ланреотид (Соматулин Аутожел) имеет наибольшее сродство к SSTR 2 и SSTR 5 [17].

Антипролиферативное действие препарата для НЭО поджелудочной железы G2 было показано по данным рандомизированного двойного слепого плацебо-контролируемого исследования III фазы CLARINET [18].

Группой испанских онкологов в 2015 г. была доказана эффективность и в комбинированной терапии с таргетными препаратами сунитинибом и эверолимусом. Для пациентов, которые получали только сунитиниб и ланреотид ( $n = 50$ ), вероятность отсутствия прогрессирования составила 89,3% (6 месяцев), 73,0% (12 месяцев) и 67,4% (18 месяцев) [19].

В нашем клиническом случае было показано, что сочетание сунитиниба и ланреотида может обеспечить хороший и длительный противоопухолевый эффект. Кроме того, полученные данные позволяют предположить, что сочетание ингибиторов протеинкиназы и аналогов соматостатина может обеспечить хороший контроль опухолевой прогрессии у большинства пациентов с высокодифференцированными НЭО поджелудочной железы.

## ЗАКЛЮЧЕНИЕ

Комбинация сунитиниба и ланреотида может быть рекомендована для широкого применения в клинической практике как малотоксичная и эффективная. Возможность повышения противоопухолевой эффективности при использовании комбинации таргетной терапии и аналогов соматостатина предполагает продолжение исследований в рамках рандомизированных проспективных клинических протоколов.



Поступила / Received 11.10.2019  
Отрецензирована / Review 28.10.2019  
Принята в печать / Accepted 05.11.2019

**Информация об авторах:**

**Маркович Алла Анатольевна**, к.м.н., старший научный сотрудник научно-консультативного отделения амбулаторных методов диагностики и лечения, Федеральное государственное бюджетное учреждение «Национальный медицинский исследовательский центр онкологии имени Н.Н. Блохина» Министерства здравоохранения Российской Федерации; 115478, Россия, Москва, Каширское шоссе, д. 24; e-mail: a-markovich@yandex.ru


**Кузнецова Анна Алексеевна**, врач-онколог научно-консультативного отделения амбулаторных методов диагностики и лечения, Федеральное государственное бюджетное учреждение «Национальный медицинский исследовательский центр онкологии имени Н.Н. Блохина» Министерства здравоохранения Российской Федерации; 115478, Россия, Москва, Каширское шоссе, д. 24; e-mail: misuenno@gmail.com

**Дронова Екатерина Леонидовна**, врач-рентгенолог рентгенодиагностического отдела Научно-исследовательского института клинической и экспериментальной радиологии, Федеральное государственное бюджетное учреждение «Национальный медицинский исследовательский центр онкологии имени Н.Н. Блохина» Министерства здравоохранения Российской Федерации; 115478, Россия, Москва, Каширское шоссе, д. 24; e-mail: dr.kated@gmail.com

**Емельянова Галина Сергеевна**, ассистент кафедры онкологии, Федеральное государственное бюджетное образовательное учреждение высшего образования «Московский государственный медико-стоматологический университет имени А.И. Евдокимова» Министерства здравоохранения Российской Федерации; 127473, Россия, Москва, ул. Делегатская, д. 20, стр. 1; e-mail: docgalina@mail.ru

**Information about the authors:****Список литературы / References**

- Fjallskog M.L., Lejonklou M.H., Oberg K.E., Eriksson B.K., Janson E.T. Expression of molecular targets for tyrosine kinase receptor antagonists in malignant endocrine pancreatic tumors. *Clin Cancer Res.* 2003;9(4):1469–1473. Available at: <https://clincancerres.aacr-journals.org/content/9/4/1469.long>.
- Kulke M.H., Lenz H.J., Meropol N.J., Posei J., Ryan D.P., Picus J., Bergsland E., Stuart K., Tye L., Huang X., Li J.Z., Baum C.M., Fuchs C.S. Activity of sunitinib in patients with advanced neuroendocrine tumors. *J Clin Oncol.* 2008;26(20):3403–3410. doi: 10.1200/JCO.2007.15.9020.
- Raymond E., Dahan L., Raoul J.L., Bang Y.J., Borbath I., Lombard-Bohas C., Valle J., Metrakos P., Smith D., Vinik A., Chen J.S., Hörsch D., Hammel P., Wiedenmann B., Van Cutsem E., Patyna S., Lu D.R., Blanckmeister C., Chao R., Ruzsniwski P. Sunitinib malate for the treatment of pancreatic neuroendocrine tumors. *N Engl J Med.* 2011;364(6):501–513. doi: 10.1056/NEJMoa1003825.
- Valle J.W., Borbath I., Rosbrook B., Fernandez K., Raymond E. Sunitinib in patients with pancreatic neuroendocrine tumors: update of safety data. *Future Oncology.* 2019;15(11):1219–1230. doi: 10.2217/fo-2018-0882.
- Faivre S., Niccoli P., Castellano D., Valle J.W., Hammel P., Raoul J.L., Vinik A., Van Cutsem E., Bang Y.J., Lee S.H., Borbath I., Lombard-Bohas C., Metrakos P., Smith D., Chen J.S., Ruzsniwski P., Seitz J.F., Patyna S., Lu D.R., Ishak K.J., Raymond E. Sunitinib in pancreatic neuroendocrine tumors: updated progression-free survival and final overall survival from a Phase III randomized study. *Ann Oncol.* 2016;27(2):339–343. doi: 10.1093/annonc/mdv561.
- Raymond E., Kulke M.H., Qin S., Yu X., Schenker M., Cubillo A., Lou W., Tomasek J., Thiis-Evensen E., Xu J.M., Croitoru A.E., Khasraw M., Sedlčková E., Borbath I., Ruff P., Oberstein P.E., Ito T., Jia L., Hammel P., Shen L., Shrikhande S.V., Shen Y., Sufliarsky J., Khan G.N., Morizane C., Galdy S., Khosravan R., Fernandez K.C., Rosbrook B., Fazio N. Efficacy and safety of sunitinib in patients with well-differentiated pancreatic neuroendocrine tumours. *Neuroendocrinology.* 2018;107(3):237–245. doi: 10.1159/000491999.
- Rinzivillo M., Fazio N., Pusceddu S., Spallanzani A., Ibrahim T., Campana D., Marconcini R., Partelli S., Badalamenti G., Brizzi M.P., Catena L., Schinzari G., Carnaghi C., Berardi R., Faggiano A., Antonuzzo L., Spada F., Gritti S., Femia D., Gelsomino F., Bongiovanni A., Ricci S., Brighi N., Falconi M., Delle Fave G., Panzuto F. Sunitinib in patients with pre-treated pancreatic neuroendocrine tumors: a real-world study. *Pancreatol.* 2018;18(2):198–203. doi: 10.1016/j.pan.2018.01.005.
- Theodoropoulou M., Stalla G.K. Somatostatin receptors: from signaling to clinical practice. *Front Neuroendocrinol.* 2013;34(3):228–252. doi: 10.1016/j.yfrne.2013.07.005.
- Kulaksiz H., Eissele R., Rössler D., Schulz S., Höllt V., Cetin Y., Arnold R. Identification of somatostatin receptor subtypes 1, 2A, 3, and 5 in neuroendocrine tumours with subtype specific antibodies. *Gut.* 2002;50(1):52–60. doi: 10.1136/gut.50.152.
- Somvanshi R.K., Kumar U. Pathophysiology of GPCR Homo- and Heterodimerization: Special Emphasis on Somatostatin Receptors. *Pharmaceuticals (Basel).* 2012;5(5):417–446. doi: 10.3390/ph5050417.
- Modlin I.M., Pavel M., Kidd M., Gustafsson B.I. Review article: somatostatin analogues in the treatment of gastroenteropancreatic neuroendocrine (carcinoid) tumours. *Aliment Pharmacol Ther.* 2010;31(2):169–188. doi: 10.1111/j.1365-2036.2009.04174.x.
- Wilson B.J., Harada R., LeDuy L., Hollenberg M.D., Nepveu A. CUX1 transcription factor is a downstream effector of the proteinase-activated receptor 2 (PAR2). *J Biol Chem.* 2009;284(1):36–45. doi: 10.1074/jbc.M803808200.
- Segal N.H., Saltz L.B. Evolving treatment of advanced colon cancer. *Annu Rev Med.* 2009;60(2):207–219. doi: 10.1146/annurev.med.60.041807.132435.
- Yao J.C., Lombard-Bohas C., Baudin E., Kvols L.K., Rougier P., Ruzsniwski P., Hoosen S., St Peter J., Haas T., Lebwohl D., Van Cutsem E., Kulke M.H., Hobbay T.J., O'Dorisio T.M., Shah M.H., Cadiot G., Luppi G., Posey J.A., Wiedenmann B. Daily oral everolimus activity in patients with metastatic pancreatic neuroendocrine tumors after failure of cytotoxic chemotherapy: a phase II trial. *J Clin Oncol.* 2010;28(1):69–76. doi: 10.1200/JCO.2009.24.2669.
- Bajetta E., Catena L., Pusceddu S., Spada F., Iannacone C., Sarno I., Di Menna G., Dottorini L., Marte A.M. Everolimus in Combination with Octreotide Long-Acting Repeatable in a First-Line Setting for Patients with Neuroendocrine Tumors: A 5-Year Update. *Neuroendocrinology.* 2018;106(4):307–311. doi: 10.1159/000479587.
- Krug S., Mordhorst J.P., Moser F., Theuerkorn K., Ruffert C., Egidio M., Rinke A., Gress T.M., Michl P. Interaction between somatostatin analogues and targeted therapies in neuroendocrine tumor cells. *PLoS One.* 2019;14(6):e0218953. doi: 10.1371/journal.pone.0218953.
- Durán-Prado M., Saveanu A., Luque R.M., Gahete M.D., Gracia-Navarro F., Jaquet P., Dufour H., Malagón M.M., Culler M.D., Barlier A., Castaño J.P. A potential inhibitory role for the new truncated variant of somatostatin receptor 5, sst5TMD4, in pituitary adenomas poorly responsive to somatostatin analogs. *J Clin Endocrinol Metab.* 2010;95(5):2497–2502. doi: 10.1210/jc.2009-2247.
- Caplin M.E., Pavel M., Čwikla J.B., Phan A.T., Raderer M., Sedlčková E., Cadiot G., Wolin E.M., Capdevila J., Wall L., Rindi G., Langley A., Martínez S., Gomez-Panzani E., Ruzsniwski P. CLARINET Investigators. Anti-tumour effects of lanreotide for pancreatic and intestinal neuroendocrine tumours: the CLARINET open-label extension study. *Endocr Relat Cancer.* 2016;23(3):191–199. doi: 10.1530/ERC-15-0490
- Capdevila J., Sevilla I., Alonso V., Antón Aparicio L., Jiménez Fonseca P., Grande E., Reina J.J., Manzano J.L., Alonso Lájara J.D., Barriuso J., Castellano D., Medina J., López C., Segura Á., Carrera S., Crespo G., Fuster J., Munarriz J., García Alfonso P. Evaluation of the efficacy and safety of lanreotide in combination with targeted therapies in patients with neuroendocrine tumours in clinical practice: a retrospective cross-sectional analysis. *BMC Cancer.* 2015;15(1):495. doi: 10.1186/s12885-015-1512-6.



## Больше линий – длиннее жизнь!



### СОРАФЕНИБ-НАТИВ

Сорафениб

- Метастатический почечно-клеточный рак
- Печечно-клеточный рак
- Местно-распространенный или метастатический дифференцированный рак щитовидной железы, резистентный к радиоактивному йоду



### СУНИТИНИБ-НАТИВ

Сунитиниб

- Распространенный и/или метастатический почечно-клеточный рак
- Гастроинтестинальные стромальные опухоли
- Нейроэндокринные опухоли поджелудочной железы

Реклама

Информация для работников здравоохранения. Полная информация о препаратах находится в инструкции по применению. Отпускается по рецепту.

ООО «Натива», Россия, 143402, Московская область, Красногорский р-н, г. Красногорск, ул. Октябрьская, д. 13, Тел: (495) 608-33-80, (495) 644-37-67. E-mail: info@nativa.pro www.nativa.pro



Новости

